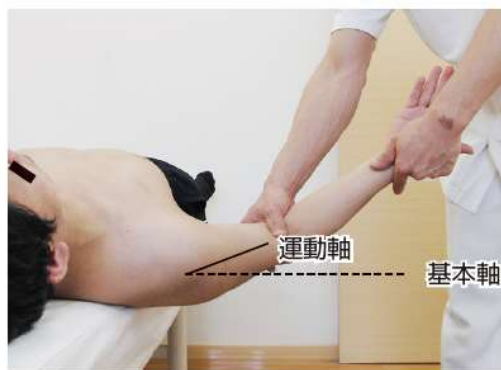


「肩関節拘縮の評価と運動療法」 正誤表

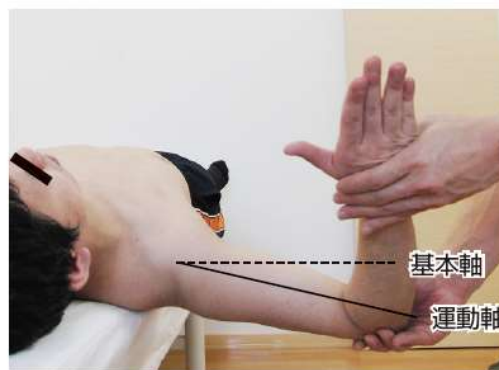
最終更新日：2018年11月6日

「肩関節拘縮の評価と運動療法」第1版第6刷に誤りがありました。
深くお詫び申し上げますとともに、ここに訂正いたします。

ページ	該当箇所	誤	正
全頁		円錘靭帯	円錐靭帯
15頁	図1-20	上腕骨骨頭	上腕骨頭
20頁	2行目	図1-10	図1-9
21頁	5行目	緻密性結合織	緻密性結合組織
31頁	図1-38	ER	E
33頁	3行目	関節内上腕骨頭	関節窩内上腕骨頭
39頁	8)	7-7-710	707-710
50頁	図2-7	腋下神経	腋窩神経
57頁	図2-14	主背部	手背部
57頁	図2-15	結結節間溝部	結節間溝部
62頁	3行目	肩峰化滑液	肩峰下滑液
72頁	14)	科学的基礎	化学的基礎
77頁	図4-1	交感神経節前	α 運動ニューロン
83頁	図4-6	腱器官	ゴルジ腱器官
83頁	図4-6	同筋	動筋
86頁	8行目	上腕筋三頭筋長頭	上腕三頭筋長頭
87頁	6)	化学的基礎	科学的基礎
104頁	図5-16	上部繊維	上部線維
113頁	図5-29	胸筋	大胸筋
115頁	図5-31	A鎖骨部線維 線の位置	下記に掲載
129頁	図5-48	自動解除運動	自動介助運動
169頁	図6-4	静脈系排動メカニズム	静脈系排動メカニズム
171頁	図6-6	烏口肩峰靭帯	烏口上腕靭帯
183頁	参考文献	佐治隆司	佐治隆士
189頁	189頁	前上関節上腕靭帯	上関節上腕靭帯



a. 鎖骨部線維



b. 胸肋骨線維

図5-31 大胸筋の伸張テスト